

Dr. R. Antonio Alcántara Peraza,¹
 Dr. Ignacio Antillón Valenzuela,
 Dra. Susana González Gutiérrez,
 Dra. Berenice Reyes Cardona,
 Dr. Jaime Bravo Valle.

Ruptura de arteria iliaca común post-angioplastia: Tratamiento con endoprótesis cubierta

¹Hospital Central Militar. Este trabajo obtuvo el Segundo Lugar en la sección Caso Clínico durante el XXXVII Curso Anual de Radiología e Imagen.

Introducción

La ruptura de un vaso durante la angioplastia periférica es una complicación severa y poco frecuente, con una incidencia menor a 1%, y puede requerir tratamiento quirúrgico de urgencia.^{1,3,5} Con el advenimiento de las endoprótesis cubiertas, que combinan tecnologías de injerto vascular y prótesis o Stents metálicos, el tratamiento endovascular es una nueva alternativa terapéutica, ya que permite reparar el defecto arterial por medio endoluminal. Estos dispositivos también están revolucionando el tratamiento de pacientes con aneurismas. Sus características permiten el recubrimiento completo de la pared interna arterial, lo que permite su uso efectivo en aneurismas aislados, fistulas A-V, perforaciones iatrogénicas y rupturas.^{1,4,6}

Objetivo

Describir el tratamiento exitoso de ruptura de la arteria iliaca común durante colocación de Stent primario no cubierto, usando endoprótesis cubierta.

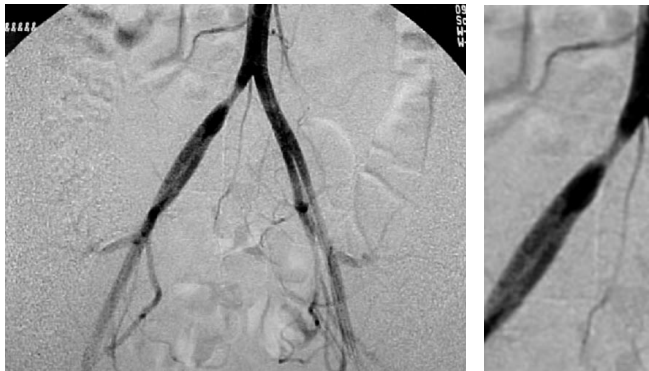


Figura 1. La arteriografía demostró una lesión estenótica, focal y concéntrica en arteria iliaca común derecha con reducción del diámetro del vaso de 50% y gradiente de 21 mmHg.

Caso clínico

Se trata de una paciente femenina de 30 años con antecedente de lesión vascular en arteria iliaca común derecha secundaria a laceración con trócar durante una laparoscopia diagnóstica. La lesión fue reparada quirúrgicamente, sin embargo, tuvo como secuela claudicación del miembro pélvico.

Discusión

Debido a que la angioplastia con balón ha demostrado ser un procedimiento muy efectivo en el manejo de las estenosis iliacas, la colocación de Stents se ha reservado para los casos donde falla la angioplastia, es decir, estenosis elásticas,

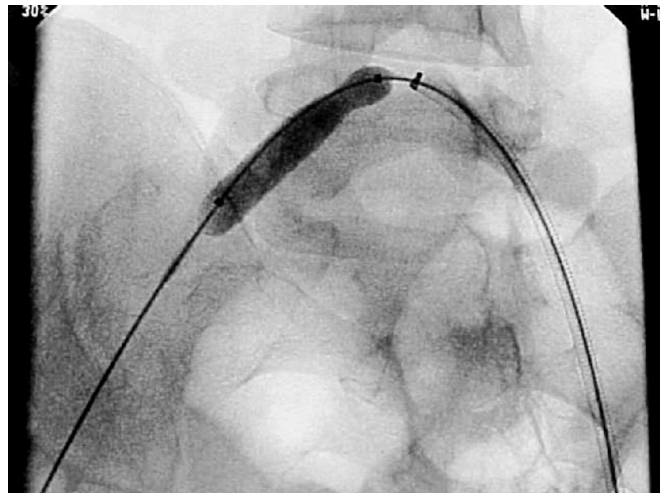


Figura 2. De acuerdo con el cirujano vascular se procedió a colocar "Stent primario". El abordaje fue contralateral por arteria femoral izquierda. Se colocó introductor vascular 8Fr x 45cm, y posterior a la administración de 5000U de heparina, se cateterizó la iliaca contralateral, se avanzó guía Amplatz y se colocó Stent expandible con balón 8 x 35mm el cual se llevó hasta 10 ATM.

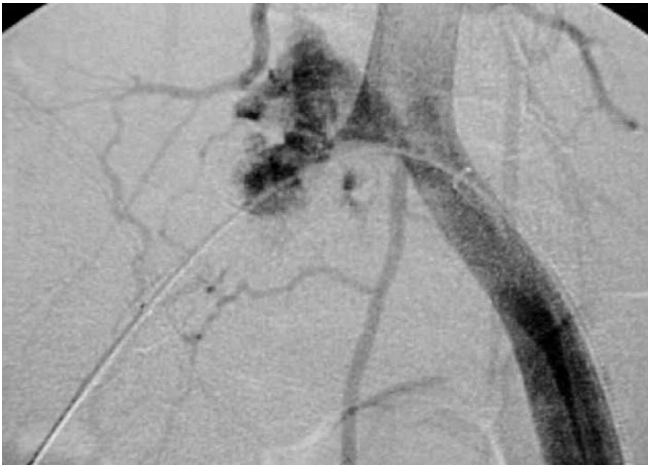


Figura 3. Se advirtió dolor abdominal intenso al desinflar el balón así como signos de hipotensión severa y se corroboró la presencia de ruptura ilíaca.

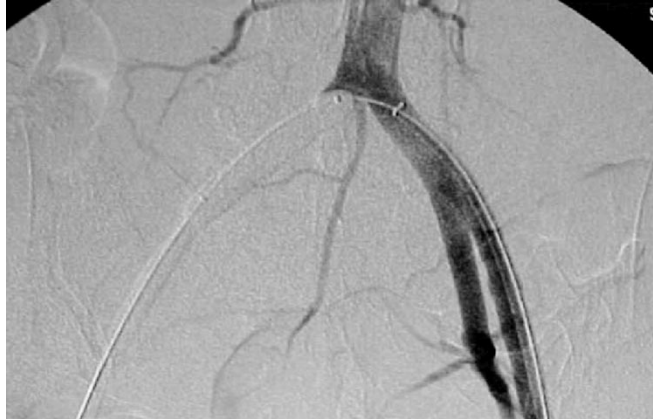

Figura 4. Se dilató el balón en forma inmediata hasta 8mmHg y se realizó arteriografía confirmando la oclusión total de la fuga.

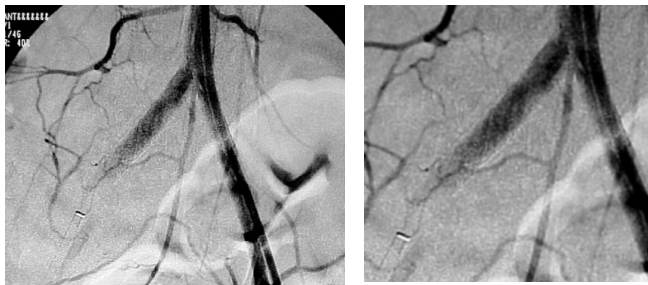


Figura 5. Se procedió a puncionar la arteria femoral ipsilateral y se colocó introductor vascular 7Fr. Se avanzó guía hidrofílica hasta la aorta abdominal posterior al retiro del balón de oclusión y se colocó Stent cubierto tipo Jostent 4-9/38mm expandible con balón 8.0/40mm. Finalmente se realizó arteriografía a nivel de la bifurcación aórtica observando oclusión total de la ruptura y dilatación satisfactoria de la estenosis.

lesiones con gradiente residual, placas ulceradas y disección post-angioplastia.^{2,7} Las indicaciones tanto de una y de otra están concensadas en la actualidad. Sin embargo, la utilización de Stents primarios cada vez es más popular y muchos investigadores sugieren su uso primario en lesiones categoría 2, 3 y 4.³

Las complicaciones severas durante la angioplastia aortoiliaca incluyen ruptura arterial, disección y embolización distal y se presentan en menos de 3% de los casos. La ruptura

arterial durante la angioplastia periférica tiene una frecuencia de 0.5 a 1% y es una indicación a la colocación de Stent cubierto de urgencia.^{5,7}

Todo esto es particularmente cierto en lesiones de origen aterosclerótico. Sin embargo, existe poca experiencia en el manejo endovascular de las estenosis de origen traumático porque son mucho menos frecuentes.

Debido a la diferente naturaleza en el origen de la lesión estenótica traumática en comparación con la lesión de origen aterosclerótico, su comportamiento ante la distensión con balón entre ambos tipos de lesiones es distinto. La presencia de mayor tejido de fibrosis en la lesión estenótica post-trauma la hace más susceptible a la ruptura durante la angioplastia.

Conclusión

En este caso se decidió colocar "Stent primario" dada la naturaleza fibrosa de la lesión. La ruptura arterial fue provocada por la sobredilatación con balón a nivel del sitio de estenosis y por supuesto, la presencia de Stent no evitó la ruptura y el sangrado agudo. La colocación de Stent cubierto selló la fuga al mismo tiempo que mantuvo la corrección de la estenosis.

La evolución de este caso y su resolución sugieren que ante la presencia de una zona de estenosis arterial de tipo traumático, es recomendable su abordaje con Stent cubierto desde un inicio.

Referencias

1. Fraedrich G, Beck A, Bonzel T, Schlosser V. Acute Surgical Intervention for Complications of percutaneous Transluminal Angioplasty. *Eur J Vasc Surg* 1987; 1:197-203.
2. Vorwerk D, Haage P, Chalabi K, Shurmann K, et al. Endoluminal Grafts for Treatment of Aneurysms and A-V fistulas in peripheral arteries. *Semin Interv. Radiol.* 1998; 15:29.
3. Aortoiliac Intervention Workshop Session: SCVIR 2000 Annual Meeting.
4. Werner GS, Ferrari M, Figulla HR. Superficial Femoral Artery Rupture after Balloon Angioplasty: Treatment with a Balloon-expandable Endovascular Graft. *JVIR* 1999; 10:1115-1117
5. Belli AM, Cumbelnd DC, Knox AM, Procter AE, Welsh CL. The Complication Rate of percutaneous Peripheral Baloon Angioplasty. *Clin Radiol* 1990; 41: 380-383
6. Ohki T, Veith FJ. Five years experience whit endovascular grafts for the treatment of aneurismal, occlusive and traumatic arterial lesion. *Cardiovasc Surg* 1998; 6: 522.
7. Vorwerk D, Günther RW. Percutaneous Interventions for Treatment of Iliac Artery and Stenoses and Occlusions. *World J. Surg* 2001; 25: 319-327